

# Carta ao Editor

Sílvia Leite - Interna Complementar de Gastrenterologia

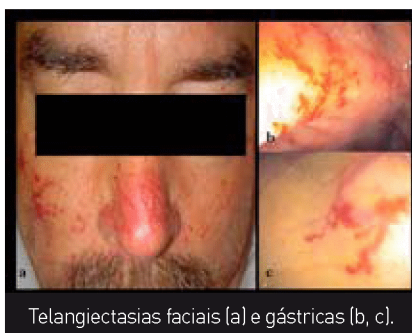José Cotter - Chefe de Serviço de Gastrenterologia

Centro Hospitalar do Alto Ave - Guimarães

O artigo publicado por F.J. Velasco<sup>1</sup> merece-nos alguns comentários no que respeita à utilização da hormonoterapia também na telangiectasia hemorrágica hereditária ou doença de Rendu-Osler-Weber (DROW).


O uso da hormonoterapia nas lesões vasculares foi pela primeira vez descrito por Menefee<sup>2</sup> na DROW, mostrando que o estrogénio oral diminuía a hemorragia nasal. Com a evidência deste efeito benéfico, a combinação de estrogénios e progesterona passou a ser usada na hemorragia digestiva por angiectasias gastrointestinais, por DROW ou adquiridas, sendo considerada uma das alternativas farmacológicas quando a terapia ablativa é impossível ou ineficaz<sup>3</sup>.

No entanto, o seu benefício terapêutico é ainda motivo de discussão. Está demonstrado em case reports<sup>1</sup> e em ensaio randomizado<sup>4</sup>, contrariamente a outros estudos, nomeadamente um importante estudo prospetivo, randomizado e multicêntrico que não mostrou utilidade na prevenção da recidiva hemorrágica<sup>5</sup>. Relativamente à interpretação dos resultados deste último, realça-se o facto de não terem sido incluídos doentes com DROW, assim como com cirrose hepática. Os doentes com DROW apresentam etiopatogenia diferente, tendo 25% deles hemorragia digestiva aguda e severa a partir da sexta década de vida<sup>6</sup>. Nestes, a



Telangiectasias faciais (a) e gástricas (b, c).

hormonoterapia é uma importante arma terapêutica, que apesar de alguns efeitos colaterais conhecidos, tem demonstrado benefício, como num caso da nossa experiência que sucintamente descrevemos por se ter revelado totalmente eficaz.

Trata-se de um doente do sexo masculino, 56 anos, com história familiar e pessoal de DROW, que iniciou em 2002 hemorragia nasal e digestiva oculta e visível, recorrente, com identificação de múltiplas telangiectasias do estômago, duodeno, jejuno e íleon. Efetuou tratamento com árgon-plasma das lesões gástricas e duodenais, mantendo necessidades transfusionais de 20 unidades de glóbulos rubros em 3 meses. Após início de 30 mcg de etinilestradiol e 3 mg de drospirenona diários, não teve novas perdas hemáticas ou necessidade de suporte transfusional após um *follow-up* de três anos. 

hormonoterapia na hemorragia por angiectasias é ainda controverso. A apresentação de nosso caso pretende ser mais um contributo para o seu esclarecimento.

O referido estudo de Junquera<sup>1</sup> concluiu que o tratamento hormonal na prevenção da recidiva hemorrágica de

## Bibliografia

1. F. J. Velasco, A. Ramos, B. Peixe, F. Açucena, D. Sousa, H. Guerreiro, J. Conde e Silva. Resposta à hormonoterapia em doente com hemorragia por angiectasias do intestino delgado diagnosticada por cápsula endoscópica. GE - Jornal Português de Gastrenterologia 2008; 15: 110-113.
2. Menefee MG, Flassa HC, Glueck HI, Hogg SP. Hereditary hemorrhagic angiectasia (Osler-Weber-Rendu disease): an electron microscopic study of the vascular lesions before and after with hormones. Arch Otolaryngol 101: 246, 1975.
3. American Gastroenterological Association (AGA) Institute Technical Review on Obscure Gastrointestinal Bleeding. Gastroenterology 2007; 133:1697-1717.
4. Van Cutsem E, Rutgeerts P, Vantrappen G. Treatment of bleeding gastrointestinal vascular malformations with oestrogen-progesterone. Lancet 1990; 335: 953-5.
5. Junquera F, Feu F, Papo M, Videla S, Armengol JR, Bordas JM, Saperas E, Pique JM, Malagelada JR. A multicenter, randomized clinical of hormonal therapy in the prevention of rebleeding from gastrointestinal angiodysplasia. Gastroenterology 2001; 121:1073-1079.
6. Annet D, Kjeldsen and Jens Kjeldsen. Gastrointestinal bleeding in patients with hereditary hemorrhagic telangiectasias. Am J Gastroenterology 2000; 95 (2): 415-418.

## COMENTÁRIOS À CARTA AO EDITOR

Apreciamos o interesse dos Drs. S. Leite e J. Cotter no nosso recentemente publicado caso clínico referente a hormonoterapia em doente com hemorragia por angiectasias do intestino delgado.


Realmente o benefício terapêutico da

FJ Velasco, A Ramos, B Peixe, F Açucena, Sousa D, Guerreiro H, Conde e Silva J.

Serviço de Gastrenterologia do Hospital Distrital de Faro E.P.E.

doentes com angiodisplasias gastrointestinais é ineficaz. Contudo devem ter-se em consideração algumas limitações do mesmo. O tamanho da amostra foi relativamente pequeno e a estratificação da mesma provavelmente inapropriada; a ausência de uma doença severa nos doentes incluídos; a falta de potência suficiente para excluir um efeito benéfico da terapia hormonal na insuficiência renal crónica, em que a recidiva é quase a norma, como sugerido por outros estudos; a metodologia usada para localizar a causa da hemorragia não totalmente adequada; e muito importante, a dose utilizada de hormonas foi inferior à demonstrada como eficaz em estudos prévios<sup>2,3</sup>. Deste modo as suas conclusões devem aceitar-se com reserva.

A terapia hormonal na doença de Rendu-Osler-Weber (DROW) foi usada inicialmente para o tratamento da epistaxe em doentes com hemorragia nasal recidivante. A sua eficácia foi posteriormente associada à demonstração da existência de receptores hormonais na mucosa nasal e às alterações desta após o tratamento hormonal<sup>4,5,6</sup>. No entanto não há estudos clínicos prospectivos randomizados que demonstrem a sua eficácia nas angio-

displasias gastrointestinais na DROW. O seu uso iniciou-se tentando extrapolar os efeitos clínicos benéficos observados nas epistaxes neste grupo de doentes. Uma das dificuldades que existem nos estudos é diferenciar a hemorragia digestiva que tem origem numa epistaxe da procedente do trato digestivo superior<sup>7</sup>. O caso apresentado pelos Drs S. Leite e J. Cotter vem reforçar a experiência no enfoque terapêutico nestes doentes. 

## Bibliografia

1. Junquera F, Feu F, Papo M, Videla S, Armengol JR, Bordas JM, et al. A multicenter, randomized clinical trial of hormonal therapy in the prevention of rebleeding from gastrointestinal angiodysplasia. *Gastroenterology* 2001; 121:1073-1079
2. Humphrey Hodgson. Hormonal therapy for gastrointestinal angiodysplasia. *Lancet* 2002; 359: 1630-1631.
3. Madanick RD, Barkin JS. Hormonal therapy in angiodysplasia: Should we completely abandon its use? *Gastroenterology* 2002; 23:2156.
4. Menefee MG, Flassa HC, Glueck HI, Hogg SP. Hereditary hemorrhagic angiectasia (Osler-Weber-Rendu disease): an electron microscopic study of the vascular lesions before and after with hormones. *Arch Otolaryngol* 1975; 101: 246-51.
5. Harrison DFN. Use of estrogen in treatment of familial hemorrhagic telangiectasia. *Laryngoscope* 1982; 92:564-70.
6. Richtsmeier W, Weaver G, Streck W, Jacobson H, Dewell R, Olson J. *Otolaryngol Head Neck Surg.* 1984; 92(5):564-70.
7. Kjeldsen AD, Kjeldsen J. Gastrointestinal bleeding in patients with hereditary hemorrhagic telangiectasia. *Am J Gastroenterol.* 2000; 95(2):215-218.