

## Instântaneo Endoscópico / Endoscopic Spot

# DIVERTÍCULO INVERTIDO DO CÓLON

C. QUINTELA, R. RIO TINTO, J. SILVA RAMOS

*GE - J Port Gastreterol 2007, 14: 246*

Doente 80 anos, sexo feminino, raça caucasiana, que desde há vários meses refere diarreia aquosa, sem sangue, muco ou pus, sem outros sintomas acompanhantes.

A colonoscopia que revelou: distorção das ansas do cólon esquerdo e sigmóide em provável relação com aderências intra-abdominais; diverticulose exuberante do cólon esquerdo e sigmóide. A 20 cm da margem anal observa-se formação polipóide, séssil, com revestimento mucoso de aspecto normal e semelhante à mucosa circunjacente, colapsando com a insuflação e o toque. Perante estes dados colocou-se a possibilidade de se tratar de um divertículo invertido, pelo que se protelou polipectomia e realizaram-se biopsias (Figura 1).

Pedi-se exames de imagem tomografia computadorizada abdominal que confirmou a ausência de formação polipóide neste local.

O exame anatomo patológico revelou: fragmento de mucosa intestinal distal sem alterações de significado patológico.

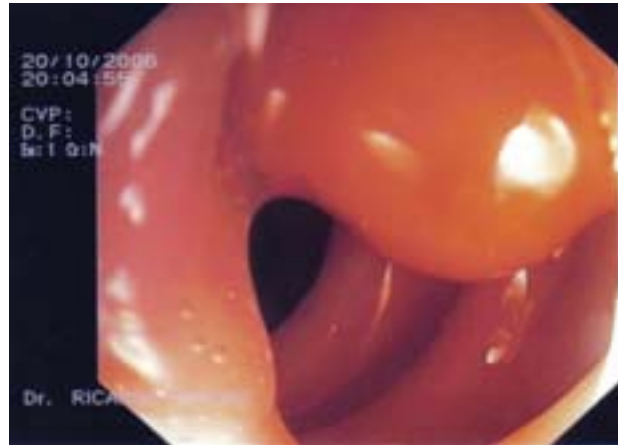
Constatou-se então tratar-se de um divertículo invertido.

*Correspondência:*

Cátia Quintela  
 Serviço de Gastreterologia HSAC  
 Alameda Santo António dos Capuchos  
 Tlm.:918906762  
 email: catia\_quintela@iol.pt

### BIBLIOGRAFIA

- Triadafilopoulos, G. Inverted colonic diverticulum. N Eng J Med 1999; Nov 11, vol 341: pg 1508.
- Ribchester, JM. Ward, A. Solitary diverticulum of transverse colon masquerading as a polyp. BMJ 1978, Set 2: pgs 665-666.



**Figura 1 - Divertículo invertido do cólon.**