
Imagens em Gastreenterologia e Hepatologia/ Images in Gastroenterology and Hepatology

TUMOR MUCINOSO DO APÊNDICE

C. BRANDÃO, N. FERNANDES, L. MOREIRA DIAS

GE - J Port Gastreenterol 2005, 12: 177

Apresenta-se o caso clínico de um doente de 48 anos, sexo feminino, com dor abdominal e alternância de diarreia e obstipação com dois meses de evolução.

Os estudos analíticos e a ecografia abdominal efectuados não revelaram alterações.

Foi submetida a colonoscopia que mostrou no cego, sobre o orifício do apêndice, uma lesão polipóide sésil, com cerca de 30 mm, com aspecto cístico e translúcido que libertava líquido durante e após a realização das biópsias endoscópicas, sugestiva de tumor mucinoso do

apêndice (Figuras 1,2,3). O exame histológico revelou apenas mucosa cólica com estrutura e produção de muco preservadas. A TAC abdominal confirmou a existência de uma lesão cística com cerca de 30 mm no cego.

A doente foi posteriormente submetida a hemicolectomia direita. O estudo histopatológico da peça cirúrgica identificou uma lesão cística com conteúdo mucinoso compatível com cistadenoma do apêndice.

A doente manteve-se assintomática sem evidência clínica de recidiva nos primeiros 2 anos de vigilância.

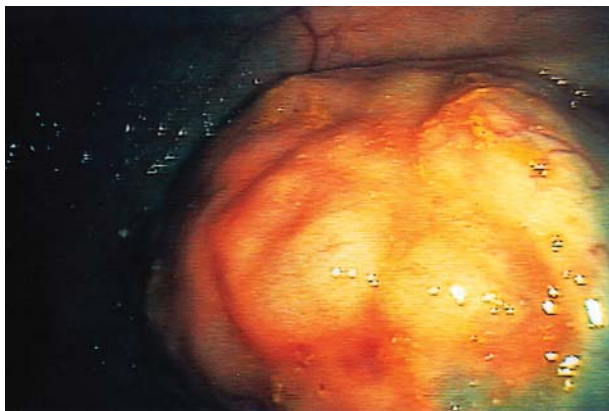


Figura 1 - Lesão polipoide sésil, com aspecto cístico e translúcido, sobre o orifício do apêndice.

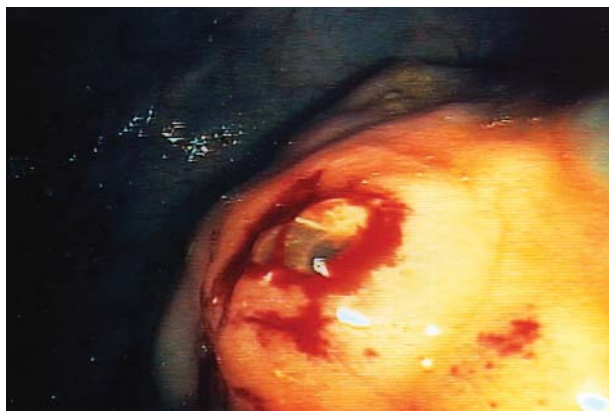

Figura 2 - Formação de bolhas translúcidas após a realização de biópsias.

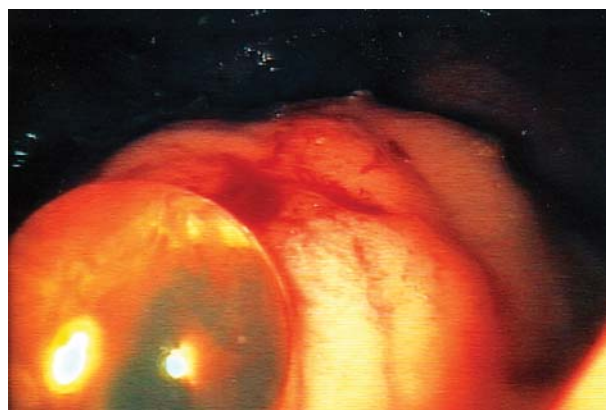

Figura 3 - Formação de bolhas translúcidas após a realização de biópsias.

Correspondência:

Catarina Brandão
Serviço de Gastreenterologia
Instituto Português de Oncologia do Porto
Alameda Professor Hernani Monteiro
4000-072 Porto
Tel.: 22 954 19 26
E-mail: fermelo@clix.pt