Quisto de Duplicação Gástrica com Epitélio Pancreático Ectópico: Apresentação na Idade Adulta

Gastric duplication cyst with ectopic pancreatic epithelium: Presentation in the adult

Sofia Ribeiro[1*], Ana Catarina Rego[1], Nuno Nunes[2], José Renato Pereira[3], Nuno Paz[3], Vítor Carneiro[4], Maria Antónia Duarte[5]

RESUMO | Os quistos de duplicação gastrointestinal são malformações congénitas raras que podem surgir ao longo de todo o tubo digestivo. São mais frequentes no íleon e jejuno, sendo a localização gástrica das mais raras (4%)[1]. A maioria dos casos é diagnosticada na infância.

Os autores descrevem o caso de um quisto de duplicação gástrica com epitélio pancreático ectópico diagnosticado na idade adulta, submetido a cirurgia de resseção. *GE-J Port-Gastrenterol 2012;19:36-38.*

PALAVRAS-CHAVE: Quisto de duplicação gastrointestinal, quisto de duplicação gástrica no adulto, epitélio pancreático ectópico.

Abstract | Gastrointestinal duplications cysts are a rare congenital disease and may arise anywhere in the gastrointestinal tract. The ileum and the jejunum are the most common sites and gastric localization is rare, comprising about 4 % of all alimentary tract duplications. Most of them are diagnosed early in life.

The authors report a case of gastric duplication cyst with ectopic pancreatic epithelium diagnosed in an adult submitted to surgery. *GE-J Port-Gastrenterol 2012;19:36-38.*

KEY-WORDS: Gastrointestinal duplication cysts, adult gastric duplication cysts, ectopic pancreatic epithelium

INTRODUÇÃO

Os quistos de duplicação gastrointestinal podem surgir ao longo de todo o tubo digestivo, desde a boca até ao ânus e são malformações congénitas raras. Em 1733, foi publicado o primeiro relato por Calder[2] e em 1937 Ladd[3] definiu o termo "quisto de duplicação do tubo digestivo" para descrever um grupo de malformações congénitas que apresentam três características:

1 - Serem rodeados por uma camada muscular desenvolvida;

2 - Serem revestidos, parcialmente, por mucosa gastrointestinal;

3 - Estarem ligados a uma parte do tubo digestivo.

As duplicações são mais frequentes no intestino delgado, sendo a localização gástrica das mais raras (4%).

Na sua maioria, os quistos de duplicação gástrica (QDG) são diagnosticados na infância, antes dos 12 anos em 75% dos casos. São malformações mais comuns no sexo feminino (2:1).

As duplicações gástricas podem ser classificadas, segundo Wieczorek, em *quísticas*, sem comunicação com o lúmen (80% dos casos), e *tubulares*, com comunicação com o lúmen do estômago[4].

São mais comuns na grande curvatura gástrica e no bordo mesentérico.

Existem várias teorias propostas para a formação dos QDG, como defeitos de recanalização do estadio sólido do intestino, persistência de divertículos embrionários, acidentes vasculares intra-uterinos, gemelaridade incompleta e defeitos na formação do notocórdio[5]. Nenhuma teoria explica todas as características, parecendo actuar diversos mecanismos, estando descritas outras alterações congénitas em 35 % dos casos de duplicação gástrica[1].

CASO CLÍNICO

Doente do sexo feminino, raça caucasiana, com 58 anos, enviada à consulta por quadro de dispepsia. A doente referia desconforto epigástrico desde há dois anos, com agrava-

[1]Interna do Internato Complementar de Gastrenterologia, Serviço de Gastrenterologia, Hospital do Divino Espírito Santo, Ponta Delgada, EPE.

[2]Assistente Hospitalar de Gastrenterologia, Serviço de Gastrenterologia, Hospital do Divino Espírito Santo, Ponta Delgada, EPE.

[3]Assistente Hospitalar Graduado de Gastrenterologia, Serviço de Gastrenterologia, Hospital do Divino Espírito Santo, Ponta Delgada, EPE.

[4]Director do Serviço de Anatomia Patológica, Hospital do Divino Espírito Santo, Ponta Delgada, EPE

[5]Directora do Serviço de Gastrenterologia, Hospital do Divino Espírito Santo, Ponta Delgada, EPE.

***Autor para correspondência**
Serviço de Gastrenterologia
Morada: Hospital Divino Espírito Santo de Ponta Delgada, EPE – Avenida D. Manuel I, 9500-370 Ponta Delgada
Telefone: +351 296 203 000 | Fax: +351 296 203 090
E-mail: srodribeiro@gmail.com
Recebido para publicação: 11/12/2009 **e Aceite para publicação:** 16/04/2010

Figura 1 Imagem endoscópica da lesão bilobulada , com cerca de 5 cm, no antro.

Figura 2 Imagem de TC abdominal com lesão quística anexa à parede posterior do antro.

Figura 3 Imagem de ecoendoscopia mostrando formação subepitelial anecogénica na dependência da camada submucosa.

Figura 4 Hematoxilina-eosina- Observa-se retalho da parede em comum do estômago e do QDG com foco ectópico de pâncreas exócrino (seta).

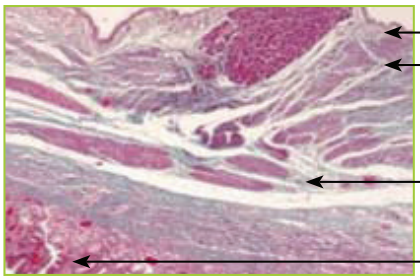

Figura 5 Tricrómio de Masson- Observa-se numa maior ampliação as várias camadas que compõe o retalho.

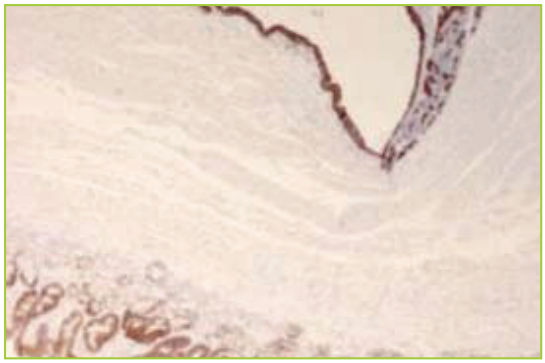

Figura 6 Citoqueratina AE1/AE3- marca positivamente o revestimento epitelial do quisto, a camada epitelial gástrica e o componente epitelial do pâncreas ectópico.

mento nos últimos três meses. Neste período, negava vómitos, saciedade precoce, anorexia, emagrecimento, hematemeses e alteração do trânsito intestinal. Não referia sintomatologia gastrenterológica na infância. Como doenças associadas apresentava hipertensão arterial e depressão, medicadas com losartan, sertralina e omeprazol. No exame objectivo do abdómen não havia evidência de massa palpável. Não apresentava alterações relevantes no perfil analítico pedido.

Realizou Endoscopia Digestiva Alta que revelou ao nível do antro, na pequena curvatura, lesão polipóide com cerca de 5 cm, revestida por mucosa normal. A lesão ocupava um terço do lúmen, bilobulada e móvel com os movimentos peristálticos (Figura 1). Para investigação de provável lesão submucosa ou compressão extrínseca, efectuou trânsito gastroduodenal que mostrou deformação mantida na face inferior do antro parecendo corresponder a compressão extrínseca. A Tomografia Computorizada Abdominal revelou lesão quística polipóide, bilobulada, anexa à parede posterior do antro (Figura 2).

Realizou Ecoendoscopia que caracterizou a formação subepitelial, como uma lesão anecogénica de aspecto quístico, na dependência da camada submucosa, bem definida. Encontrava-se dividida em 2 locas por septo incompleto, medindo 4,8 cm (Figura 3). Na punção guiada, o exame citológico, evidenciou agrupamentos celulares com epitélio cilíndrico glandular, sem evidência de alterações sugestivas de malignidade. Estes aspectos eram compatíveis com quisto de duplicação gástrica.

A doente foi proposta para cirurgia, tendo sido submetida a gastrectomia em cunha por laparatomia. Microscopicamente junto ao retalho do antro reconhecia-se uma cavidade unilocular sem conteúdo, revestida por mucosa gástrica, apresentando um foco de epitélio pancreático ectópico. (Figuras 4, 5 e 6)

A doente neste momento encontra-se assintomática.

DISCUSSÃO

Os QDG são congénitos e a maioria sintomáticos e, como tal, são habitualmente diagnosticados e tratados na

infância (67% antes de um ano de idade) (7). Os sintomas de apresentação variam, sendo mais frequente um quadro de dor epigástrica, vómitos e massa palpável, que faz diagnóstico diferencial, no recém-nascido, com estenose pilórica hipertrófica.

Os sintomas tornam-se mais inespecíficos na idade adulta e dependem do tamanho, da localização do quisto e da presença de complicações.

Podem manifestar-se apenas por um quadro de dispepsia, inespecífico, como no caso apresentado ou por massa palpável, emagrecimento, quadro de infecção, obstrução, perfuração ou hemorragia do quisto.

No passado, raramente eram diagnosticados pré-operatoriamente, mas com a crescente utilização de meios imagiológicos e principalmente da ecoendoscopia são cada vez mais identificados.

A EDA pode evidenciar um abaulamento da parede ou formação polipóide, mas pode não mostrar alterações, se não causar efeito de massa no lúmen gástrico. O diagnóstico diferencial é feito com a compressão extrínseca por estruturas adjacentes, e com lesões sub- epiteliais como o lipoma, leiomioma ou GIST.

O Trânsito gastroduodenal revela defeito de preenchimento intra-mural, tal como o caso relatado, ou pode mostrar a comunicação quando se trata de duplicação de tipo tubular.

Na TC é possível identificar lesão quística ou tubular, adjacente ao tubo digestivo. Habitualmente localizam-se no bordo mesentérico, na grande curvatura. No caso apresentado encontrava-se adjacente à face posterior do antro. No entanto a TC pode não esclarecer as relações do quisto com os órgãos vizinhos, obrigando ao diagnóstico diferencial com lesões quísticas pancreáticas, massa renal, sarcoma retroperitoneal ou mesmo com quisto hidático.

A ecoendoscopia permite distinguir entre lesão intramural e extramural, tratando-se de lesão intramural determina a camada de origem. O QDG é habitualmente anecóico, homogéneo, bordos regulares e com origem na terceira camada (submucosa). Pode conter septos, níveis líquidos ou material ecogénico.

O QDG é recoberto por epitélio de tipo gástrico, mas em um terço dos casos, pode conter mucosa ectópica de tipo intestinal, respiratória ou pancreática.

No caso apresentado, a punção aspirativa levou à colheita de material mucóide com agrupamentos celulares de epitélio cilíndrico glandular, sem alterações morfológicas de malignidade. Os dados endosonográficos e o exame citológico foram muito sugestivos de quisto de duplicação gástrica.
Por estarem descritos casos na literatura de transformação maligna e complicações (úlcera, hemorragia e perfuração), a cirurgia de excisão do quisto é considerada o *gold standard*.

Nos QDG de tipo tubular não é necessária cirurgia se ambos os lúmenes gástricos estiverem patentes. Nos QDG de tipo quístico, deve proceder-se à resseção do quisto e se necessário excisão da parede em comum com o estômago. Neste caso realizou-se uma gastrectomia em cunha por laparotomia, após conversão de laparoscopia.
Estão descritos casos de sucesso com resolução endoscópica.

O estudo anatomo-patológico da peça confirmou o diagnóstico e identificou a presença de epitélio pancreático ectópico.

Na presença de epitélio pancreático ectópico, a amilase poderá estar elevada no conteúdo do quisto (>4000 u/ml) (6), por esta razão deve ponderar-se, na investigação, o estudo bioquímico do conteúdo do quisto com doseamento de amilase.

BIBLIOGRAFIA

1. Blinder G, Hiller N, Adler SN. A double stomach in an adult. Am J Gastroenterol 1999; 94:1110-1112.
2. Calder J. Medical essays obser 1733;1: 205.
3. Ladd WC. Duplication of the alimentary tract. South Medical Journal 1937;30:363.
4. Wiecrorek RL, Seidman I, Ranson JH, *et al*. Congenital duplication of the stomach: case report and review of the English literature. Am J Gastroenterol 1984; 79:597-602.
5. Stern LE, Warner BW. Gastrointestinal duplications. Sein Pediatr Surg, 2000;9:135-140.
6. Sena KA, Rabelo GD, Albuquerque W. Cisto de duplicação gástrica com parênquima pancreático ectópico em adulto assintomático. Revista do Colégio Brasileiro de Cirurgiões 2003;30:402-404.
7. D'Journo XB, Moutardier V, Turrini O, *et al*. Gastric duplication in an adult mimicking mucinous cystadenoma of the pancreas. J Clin Pathol 2004;57:1215-1218.