Enteroscopia por vídeo-cápsula na prática clínica. Experiência dos primeiros 5 anos e 528 exames de um Centro Hospitalar e revisão da literatura.

Small-bowel capsule endoscopy in clinical practice. A single-center 5 year experience with 528 examinations and review of the literature.

Pedro Barreiro*, Gilberto Couto, Rita Herculano, Miguel Bispo, Cristina Chagas, Leopoldo Matos

RESUMO | INTRODUÇÃO: A enteroscopia por vídeo-cápsula revolucionou o diagnóstico da patologia do intestino delgado nos últimos 10 anos. No nosso Centro Hospitalar, esta técnica foi introduzida no início de 2006. OBJECTIVOS: Rever a nossa experiência, dos primeiros 5 anos, de utilização desta técnica tendo em conta as indicações, diagnósticos, limitações e complicações, numa amostra "aberta", da prática clínica quotidiana. MÉTODOS: Recolhemos retrospectivamente dados técnicos, indicações, diagnósticos e complicações de todos os exames realizados entre Janeiro de 2006 e Dezembro de 2010 seguido de análise estatística descritiva dos dados obtidos. RESULTADOS: Realizaram-se 528 exames (PillCam SB®, Given Imaging, Yoqneam, Israel) em 488 doentes (56% mulheres) com média de idades de 60 ± 19 [14-95] anos. Os tempos de trânsito gástrico e no intestino delgado foram de 34,6 ± 49,6 [0-480] e de 252,3 ± 87,7 [15-530] minutos. O cego não foi alcançado em 13% dos casos (por limite da gravação em 10,4%). As principais indicações do exame foram a hemorragia digestiva obscura (70,3%; 2/3 anemia ferropénica) e a doença de Crohn (14,6%; quase 2/3 por "suspeita"). A percentagem de achados foi de cerca de 70% na hemorragia digestiva obscura sem diferença importante entre as formas manifesta e a oculta, apesar de achados mais relevantes na primeira. Diagnosticaram-se angiectasias em 50,6% e erosões/úlceras em 32% do total de casos nesta indicação. Em 13,7% dos casos a causa poderia ser atribuída a lesão ao alcance da endoscopia. A percentagem de achados foi de cerca de 32% na suspeita de doença de Crohn. Ocorreram duas retenções por estenoses do intestino delgado com necessidade de cirurgia. DISCUSSÃO: A enteroscopia por vídeo-cápsula revelou-se um exame seguro e com elevada taxa de detecção de lesões, em particular nos doentes com hemorragia digestiva obscura, mesmo numa série da prática clínica diária e com predomínio da indicação de anemia ferropénica. Há elevada percentagem de lesões ao alcance do endoscópio, reforçando-se que deve haver um baixo limiar para repetir os exames endoscópicos convencionais. Na suspeita de doença de Crohn a detecção de lesões relevantes no contexto clínico foi baixa, podendo-se eventualmente melhorar os critérios de selecção destes doentes. *GE-J Port-Gastrenterol 2012;19:12-20.*

PALAVRAS-CHAVE: Enteroscopia por vídeo-cápsula, hemorragia digestiva obscura, doença de Crohn.

Summary | INTRODUCTION: Video-capsule enteroscopy has revolutionized the diagnosis of small bowel pathology in the last 10 years. In our Hospital, this technique was introduced in early 2006. OBJECTIVES: Review our experience of the first 5 years of using this technique, analyzing the indications, diagnosis, complications and limitations of a sample of everyday clinical practice. METHODS: We reviewed retrospectively our experience collecting data, indications, diagnosis and complications of every exams performed between January 2006 and December 2010 following by a descriptive statistical analysis of data obtained. RESULTS: There were 528 examinations in 488 patients (56% women) with mean age 60 ± 19 [14-95] years. Transit times in the stomach and small bowel were 34.6 ± 49.6 [0-480] and 252.3 ± 87.7 [15-530] minutes. The cecum was not achieved in 13% of cases (due to recording limit in 10.4%). Main indications for examination were obscure gastrointestinal bleeding (70.3%, 2/3 iron deficiency anemia) and Crohn's disease (14.6%, almost 2/3 suspected). The percentage of findings was 70% in obscure gastrointestinal bleeding, with no important difference between the visible and occult forms, although more relevant findings reported in the visible form. Angiectasies were diagnosed in 50.6% and erosions/ulcers in 32% of all cases of HDO. In 13.7% of cases the cause could be attributed to injury within the reach of conventional endoscopy. The percentage of findings was 32% in suspected Crohn's disease. There were two retentions due to small bowel stenosis which required surgery. DISCUSSION: Video-capsule enteroscopy is safe and

Serviço de Gastrenterologia – Hospital de Egas Moniz

***Autor para correspondência**
Morada: Rua da Junqueira 126, 1349-019 Lisboa
Telefone: +351 213 624 139
E-mail: pedrobarreiro@msn.com
Recebido para publicação: 21/02/2011 **e Aceite para publicação:** 08/05/2011

has high detection rate of lesions, particularly in patients with obscure gastrointestinal bleeding, even in an everyday clinical practice and predominance of iron deficiency anemia. There is a high percentage of lesions within reach of the endoscope and there should be a low threshold for repeating the conventional endoscopy. In suspected Crohn's disease the detection rate of relevant lesions was low, which can be improved problaby with better selection criteria. *GE-J Port-Gastrenterol 2012;19:12-20.*

KEY-WORDS: small bowel capsule endoscopy, obscure gastrointestinal bleeding, Crohn's disease.

INTRODUÇÃO

A enteroscopia por vídeo-cápsula (EVC) revolucionou o diagnóstico da patologia do intestino delgado nos últimos 10 anos. O desenvolvimento recente de formas de enteroscopia (mais) profunda, como a enteroscopia com duplo-balão (EDB), trouxe a capacidade de intervenção que faltava à EVC, sem os riscos da enteroscopia intra-operatória.

Em todo o mundo, já se fizeram mais de um milhão de EVC. Assim, muitos estudos têm sido apresentados, frequentemente analisando aspectos específicos da técnica e em centros de referência. Com igual relevância clínica surgem as séries que relatam a experiência com a técnica na prática clínica diária[1].

No nosso Centro Hospitalar, a EVC foi introduzida no início de 2006. Desde então, e até final de 2010, realizaram-se 528 exames em doentes provenientes dos 3 hospitais que compõem o Centro Hospitalar e de outros centros referenciadores. Procurámos rever a nossa experiência com a EVC nestes 5 anos, privilegiando os aspectos técnicos, indicações, diagnósticos e complicações do exame, numa amostra com critérios de selecção pouco restritivos, atendendo à proveniência diversa dos doentes e ao período de "infância" da técnica.

MATERIAL E MÉTODOS

Entre Janeiro de 2006 e Dezembro de 2010, realizaram-se 528 EVC usando o sistema PillCam SB®, da Given Imaging (Yoqneam, Israel), no nosso Centro Hospitalar. Revimos todas as requisições dos exames, em geral na forma de um protocolo prévio aprovado no Centro Hospitalar, os seus relatórios e complicações. Quando necessário, complementou-se esta informação com a consulta do processo clínico do doente.

Reviram-se retrospectivamente o sexo e a idade dos doentes, o motivo do exame, a investigação realizada antes da EVC, as doenças e medicação concomitante. No relatório do exame registaram-se o uso ou não de solução de preparação oral e pré-medicação, os tempos de trânsito gástrico e do intestino delgado, os principais diagnósticos e sua relevância, número e localização das lesões, as limitações e complicações do exame.

Fez-se uma análise estatística descritiva dos dados obtidos.

RESULTADOS

Neste período realizaram-se 528 EVC no nosso Centro Hospitalar, relativas a 488 doentes. O número de exames cresceu ao longo dos 5 anos e, em especial, indicações como a anemia ferropénica e, embora mais timidamente, a doença de Crohn (DC)

Os doentes eram maioritariamente mulheres (56,1%) e a média de idades 59,9 ± 18,9 [14-95] anos. Os exames foram realizados, em mais de 90% dos casos, em doentes em ambulatório, submetidos a dieta líquida na véspera e jejum de 9-12 horas antes do exame. Em alguns casos, não quantificados, os doentes fizeram simeticone na manhã do exame. Mais recentemente, generalizou-se o recurso a solução de preparação oral (2 litros de polietilenoglicol, PEG, na noite da véspera do exame) e simeticone. Em 2010, 55% dos doentes (n=78) foram submetidos a este regime, quando, em 2008, nenhum dos doentes o fazia.

A percentagem de exames completos, ou em que o cego, foi alcançado, foi de 89,6% (n=53 em 511 exames registados). Foram excluídos desta contagem os casos em que a cápsula permaneceu no esófago (n=1) e estômago (n=6) durante todo o tempo de gravação, os casos de retenção por estenose do intestino delgado (n=2) e os casos de erro ou problema técnico (n=4), por se considerar que não dependeram do limite da duração da bateria. Se considerados, a percentagem de exames completos seria de 87,1%. A percentagem de exames incompletos ao longo destes 5 anos diminuiu com o aumento da duração das gravações dos novos protótipos da cápsula, de 8 para 9 horas: de 13,3% em 2006 passou para 6,8% em 2010.

Os tempos de trânsito gástrico e piloro-cecal da cápsula foram 34,6 ± 49,6 minutos [0-480, nos casos em que o piloro foi franqueado] e 252,3 ± 87,7 minutos [15-530, considerando os casos em que a válvula íleo-cecal foi franqueada no período de gravação].

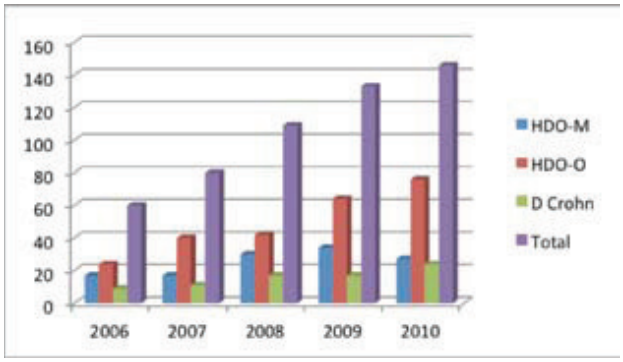

Figura 1 Evolução do número de EVC realizadas no nosso Centro Hospitalar nos últimos 5 anos e principais indicações. HDO-M: hemorragia digestiva obscura manifesta; HDO-O: hemorragia digestiva obscura oculta (anemia ferropénica, sobretudo); D: doença.

A HDO (70,3%) e a DC (14,6%) foram as indicações principais na nossa amostra. O Quadro 1 representa a lista das principais indicações da EVC na nossa amostra e, como complemento, na Figura 1, podemos observar como a anemia ferropénica é a indicação mais frequente e a que mais tem crescido ao longo dos últimos anos.

Quadro 1 Principais indicações da EVC

Indicações	N
Hemorragia digestiva obscura	371
Manifesta	125
Melenas	82
Hematoquézias	29
Não especificado	14
Oculta/Anemia ferropénica	246
Doença de Crohn	77
Suspeita	44
Estabelecida/pós terapêutica	33
Outras indicações	80
Suspeita de pólipo(s)/tumor	33
Diarreia crónica	14
Doença celíaca complicada/refractária	10
Dor abdominal	5
Outras/não registadas	18
Total	**528**

Sob a designação de HDO poderão estar erradamente alguns casos de apresentação inicial de hemorragia digestiva média (visível ou anemia).

Não se verificaram diferenças importantes na percentagem de exames completos segundo as indicações principais, mas na DC os doentes eram mais jovens que a média (38±16 anos) e o trânsito intestinal mais rápido (237±88 minutos). Houve, ainda, uma proporção superior à média, de mulheres, no grupo da anemia ferropénica (61%).

A percentagem de achados positivos, potencialmente conclusivos, na HDO e na DC, encontra-se listada no Quadro 2. A relevância das lesões foi apenas subjectivamente considerada, com alguns dos critérios usados referidos no quadro. Considerando as lesões potencialmente relevantes, independentemente de justificarem ou não a hemorragia digestiva, verificou-se na HDO manifesta uma taxa de detecção de lesões de 68,8%. Se excluirmos as 7 lesões polipóides regulares, que podiam não explicar a hemorragia, e os 18 exames com achados ao alcance da endoscopia convencional, o valor foi 48,8%. Na anemia ferropénica, os valores foram, nos 2 cenários mencionados, 70,3% e 52,4%, respectivamente. Na HDO em geral foram 69,8% e 51,2%.

As angiectasias explicaram 50% dos achados enquanto as erosões 32%. As lesões endoscopicamente suspeitas de tumores com potencial sangrante (n=7) corresponderam a 2,7% dos achados. Quando se somam as lesões mais relevantes encontradas no intestino delgado, entre parêntesis no Quadro 2, verifica-se que representam 42% do total de achados na HDO manifesta e 23% na anemia ferropénica.

Alguns achados ao alcance da endoscopia convencional, com EVC normal ou com achados inespecíficos, poderiam explicar a HDO. Na nossa série estes foram observados em 13,7% dos casos de HDO. Do espectro de lesões "perdidas"

Quadro 2 Principais achados da EVC nas indicações mais importantes§

Indicações e achados	N
Hemorragia digestiva obscura manifesta	125
Exame normal/achados irrelevantes	39
Angiectasias¶ (sangrantes)	47 (12)
Erosões/úlceras (≥ 3 e/ou grandes e/ou sangrantes)‡	29 (13)
Polipo(s)/tumor(es) (erosionado e/ou irregular/suspeito)	11 (4)
Enteropatia rádica	(2)
Sangue/coágulo sem lesão específica	(3)
Outras lesões do intestino delgado	(2)
Lesão no estômago/duodeno e/ou cólon£	18
Anemia ferropénica	246
Exame normal/achados irrelevantes	73
Angiectasias¶ (sangrantes)	84 (14)
Erosões/úlceras (≥ 3 e/ou grandes e/ou sangrantes)‡‡	54 (14)
Polipo(s)/tumor(es) (erosionado e/ou irregular/suspeito)	14 (3)
Doença celíaca	(2)
Flebectasias vs Blue rubber bleb nevus syndrome (suspeita)	(2)
Enteropatia rádica	(1)
Lesão no estômago/duodeno e/ou cólon£	33
Suspeita de doença de Crohn	44
Exame normal/alterações mínimas, inespecíficas	30
Algumas erosões, em geral pequenas e de predomínio ileal	4
Erosões > 6 e/ou úlceras, de predomínio ileal	3
Erosões/Úlceras em segmentos que não o íleon distal	2
Erosões no cego e válvula ileo-cecal (de novo?)	3
Polipose ileal a esclarecer	2
Actividade da doença de Crohn (sob ou após-terapêutica)	33
Melhoria da actividade endoscópica da doença	19
Mesmo estado ou pior que antes∆	14

§ Considerados mais do que um achado por exame
¶ Em geral lesões mínimas e de predomínio proximal
‡ Assumidas como enteropatia dos anti-inflamatórios não-esteróides (AINE) (n=9), doença de Crohn do intestino delgado (n=2), e jejuno/ileíte ulcerativa de etiologia não esclarecida (n=2)
£ Intestino delgado sem lesões relevantes no contexto
‡‡ Assumidas como enteropatia dos AINE (n=8), doença de Crohn do intestino delgado (n=3), e jejuno/ileíte ulcerativa de etiologia não esclarecida (n=3)
∆ Em alguns casos justificou mudança para azatioprina e/ou terapêutica biológica mas desconhece-se seguimento de parte dos doentes

ou subestimadas ao alcance do endoscópio, diagnosticadas pela EVC, encontrámos neoplasia do cego (n=1), ectasias vasculares do antro gástrico (n=3), gastro-duodenites erosivas (n=29), angiectasias do estômago e do duodeno e do cego (n=22), algumas sangrantes. Não se avaliou sistematicamente a natureza da "gastrite" e estado da infecção pelo *Helicobacter pylori* (Hp), nem a presença de hérnia do hiato e diverticulose cólica, frequentemente consideradas pouco relevantes na referenciação do doente.

Na suspeita de DC encontraram-se lesões sugestivas, ou com interesse diagnóstico, em 31,8% dos casos. O objectivo principal da EVC na DC conhecida foi, essencialmente, avaliar a actividade da doença antecipando uma eventual mudança na atitude terapêutica. Em 42% dos casos, o resultado da EVC impôs uma mudança terapêutica, em geral o início de azatioprina e/ou terapêutica biológica. Em muitos destes doentes (n=30, 88%), mas infrequentemente naqueles com suspeita de DC (n=11, 25%), tentou-se excluir a presença de estenose(s) com recurso a exame radiológico do intestino delgado (trânsito intestinal, enterografia por tomografia axial computorizada (TAC) ou ressonância magnética nuclear (RMN)) ou estudo de patência (realizado noutro centro).

Relativamente às outras indicações referidas no Quadro 1, a suspeita de pólipo ou tumor representou o maior grupo de doentes. Trata-se de um grupo heterogéneo incluindo sub-oclusões de causa não esclarecida, espessamentos intestinais localizados na TAC e detecção de lesões síncronas em casos de adenomas duodenais, metástases gástricas de melanoma, linfoma de MALT duodenal, síndrome de Peutz-Jeghers e neurofibromatose de von Recklinghausen, entre outros. Os exames foram úteis ou diagnósticos em 10 casos (30,3%). Em alguns destes casos, tal como nos achados suspeitos de tumor do intestino delgado em outras indicações, não foi possível conhecer a sua evolução, sobretudo devido à diversidade dos centros referenciadores. Na diarreia crónica, houve quatro exames com achados relevantes (28,6%): dois diagnósticos de enteropatia do vírus da imunodeficiência humana (VIH), um de doença celíaca e outro de ileíte distal (a esclarecer). Num dos exames morfologicamente normais, mas com trânsito oro-anal de 3 horas, o doente voltou a engolir a cápsula, completando assim, no mesmo exame, duas enteroscopias totais. Novos exames microbiológicos das fezes revelaram tratar-se de uma giardíase intestinal. Num caso de anemia ferropénica e diarreia recorrente, fez-se o diagnóstico de doença de Whipple.

Na suspeita de doença celíaca complicada diagnosticaram-se um caso de hiper-nodularidade ileal e outro de ileíte erosiva, ambos com biopsias não conclusivas, mas sob vigilância. Nos outros casos, um foi considerado normal e todos os restantes tinham alterações endoscópicas sugestivas de doença celíaca, não complicada.

Por fim, em apenas um caso de dor abdominal se fez um diagnóstico, de provável "mucosite" intestinal após quimioterapia de leucemia mielóide crónica. Os restantes exames, nesta indicação, foram normais.

Quarenta EVC (7,6%) foram referentes a doentes já submetidos a este exame previamente na nossa instituição. Os principais motivos para a sua repetição foram a má preparação do exame precedente com avaliação endoscópica inconclusiva, reavaliação da actividade e extensão da DC e, menos frequentemente, casos de hemorragia digestiva obscura (HDO) com EVC prévia inconclusiva e reavaliação de lesões polipóides do intestino delgado.

As EVC que realizámos só tiveram como contra-indicações a sua utilização na criança, na grávida e em doentes com estenoses do intestino delgado conhecidas. De resto, mesmo em certos casos selecionados de oclusão intestinal (recorrente) não esclarecida foram úteis. Mostraram-se ainda seguras em portadores de dispositivos cardíacos. Nos casos de dificuldade na deglutição as cápsulas foram colocadas com apoio endoscópico (n=6).

As principais limitações do exame, na nossa série, foi a preparação frequentemente deficiente embora a qualidade objectiva das imagens e o seu impacto diagnóstico não tenham sido medidos. Conheceram-se duas retenções na nossa série, com necessidade de cirurgia: num doente com HDO com o diagnóstico por EVC de enteropatia rádica, com estenose, que desenvolveu oclusão intestinal e veio a falecer no pós-operatório; e numa doente com suspeita de doença de Crohn do intestino delgado e sub-oclusões recorrentes, com TAC e entero-RMN normais, cuja EVC revelou ileíte de Crohn, com estenose. Esta doente foi operada electivamente 2 meses depois da retenção.

DISCUSSÃO

Ao discutirmos os nossos resultados, aproveitamos para rever a literatura sobre os principais aspectos do: 1-procedimento; 2-indicações e diagnósticos; e 3-limitações e complicações da EVC.

1-Procedimento

A tendência recente, no nosso Centro Hospitalar, é de generalizar a administração de preparação oral e de simeticone. Apesar disso, e não havendo um protocolo sistemático de avaliação da qualidade da preparação, em pelo menos 1/3 dos exames em que se usou PEG, o médico sublinhou continuar a existir uma deficiente preparação. Da avaliação inicial da técnica na literatura resultou a recomendação (de 2007 e 2008) contra a utilização da preparação e dos pró-cinéticos por rotina[2,3]. Duas meta-análises recentes, no entanto, sugeriram que a preparação melhora a qualidade da visualização do intestino delgado[4,5], apesar de potencialmente reduzir a sua aceitabilidade[2]. Em consequência, a Sociedade Europeia de Endoscopia Digestiva (ESGE) apoiou recentemente a utilização da preparação intestinal nestes doentes, apesar de não se saber ainda quando, por qual e a quantidade a usar[6].

Uma das soluções mais estudadas tem sido o PEG, sendo que 2 litros parecem tão eficazes como 4 na melhoria da visualização da mucosa entérica[7]. Por isso, e dada a sua disponibilidade, passámos a usar 2 litros de PEG como solução de preparação preferencial, na véspera do exame. Ainda que o simeticone tenha sido usado esporadicamente no início é agora usado de forma mais sistemática pois, de acordo com alguns estudos,

parece melhorar a visualização da mucosa[8-10].

A utilização de metoclopramida, domperidona ou eritromicina, ainda não devidamente sustentada, tem no entanto sido usada, raramente, em doentes hospitalizados, acamados e/ou diabéticos, segundo o critério do médico. Parece existir maior percentagem de exames incompletos neste grupo de doentes[11-13] e o papel dos pró-cinéticos devia, aqui, ser melhor estudado.

2-Indicações e diagnósticos

A HDO e a DC são a principal indicação para EVC na nossa série, nomeadamente a HDO oculta ou anemia ferropénica, que motivou praticamente metade de todos os pedidos de EVC.

Numa revisão recente, que incluiu 227 estudos e 22.840 EVC, num período de 9 anos, verificou-se que a indicação predominante foi a HDO (66%) e a suspeita de DC (10,4%)[14], valores próximos dos nossos. Duas outras séries recentes apresentam também valores próximos dessa ordem de grandeza, sendo mais variável a expressão de outras indicações, como a diarreia crónica e a dor abdominal[1,15].

Hemorragia digestiva obscura

Por definição, só é considerada HDO a hemorragia com origem no aparelho digestivo, sem identificação de etiologia após endoscopia digestiva alta e baixa, que persiste ou recorre[16]. Desta forma, não se pode excluir, como aludimos nos resultados, que alguns casos de HDO aqui analisados não sejam efectivamente apresentações iniciais de hemorragia digestiva média: por informação insuficiente, por dúvidas na definição do que é "persistente" e "recorrente"[16] e porque alguns autores questionam a legitimidade de se estabelecer uma hemorragia oculta (e depois obscura) sem que o intestino delgado tenha sido alguma vez observado[17].

A acuidade diagnóstica ou, mais propriamente, a percentagem de exames com achados positivos ou relevantes, na HDO, tem sido de 49-72,5%[1,14,15,18,19], tal como na nossa série. Alguns estudos têm revelado maior "acuidade" da EVC nas formas manifestas de HDO do que nas ocultas (58-60% versus 44-46%, respectivamente)[11,18,19]. Na nossa série não houve diferença importante entre grupos de HDO embora as lesões encontradas na HDO manifesta fossem mais relevantes (42% versus 23%).

Os nossos principais diagnósticos, em tipo e frequência, assemelham-se aos encontrados noutras séries: angiectasias (50-60%) e erosões/ulcerações (21-27%)[1,14,18]. Outros achados têm tido expressão mais variável segundo as diferentes séries, embora mereçam destaque os 16-19% de pólipos e/ou massas diagnosticadas em duas séries recentes, italiana[1] e chinesa[20], embora nesta última os achados não tenham sido confirmados por biopsia ou cirurgia. Nas mesmas circunstâncias da série chinesa, a percentagem por nós encontrada foi 6,7%.

Cerca de 14% dos nossos doentes com HDO tinham uma causa ao alcance da endoscopia convencional. Num estudo holandês, com inclusão de 592 EVC por HDO, com achados positivos em metade dos exames, também 14% dos doentes tinha uma causa ao alcance do gastroscópio e do colonoscópio[19]. Isto alerta-nos para o, muito defendido, baixo limiar para repetição dos exames endoscópicos convencionais antes da EVC[2,6,16,21]. Por outro lado, isto pode significar que se estão a subestimar diagnósticos importantes na etiologia da HDO, como a diverticulose cólica ou a gastrite a Hp. A título de exemplo, uma doente na nossa série, admitida por hematoquézias –mas sem sangue no lúmen por ocasião da endoscopia e colonoscopia – com diverticulose cólica, submeteu-se a EVC que mostrou alterações mínimas, inespecíficas. Algum tempo depois, foi re-admitida pelo mesmo motivo, tendo-se diagnosticado hemorragia diverticular do cólon direito, possivelmente já a causa do primeiro internamento. Num outro exemplo, de um estudo recente, o tratamento da gastrite erosiva Hp positiva – assumido como causa de anemia ferropénica "inexplicada" em 4 doentes –, através da erradicação do Hp, resultou na resolução da anemia em todos os casos[22].

Na HDO, a EVC deve ser o terceiro exame a realizar-se[2,23], por ter acuidade superior às modalidades convencionais[24,25] e comparável à EDB e enteroscopia intra-operatória, mais invasivas[3,26,27]. Esta estratégia tem demonstrado ser custo-eficiente[6,28] e ter maior impacto no outcome dos doentes[15,16,18,29]. Alguns autores defendem, no entanto, que em certas circunstâncias pode ser mais custo-eficiente começar pela EDB ou pela angiografia: na suspeita elevada de estenose[30] e na HDO activa com angiectasias gastrintestinais conhecidas[31,32] e/ou maciça com instabilidade hemodinâmica[2,33,34]. Apesar do recurso à angiografia ser especialmente defendido no último cenário[2,21], a EVC continua a ser uma boa alternativa, ao identificar e localizar uma lesão sangrante, orientando a via de acesso preferencial da EDB[30]. Por outro lado, estudos comparativos entre EVC e arteriografia, demonstraram que a primeira tem maior acuidade e impacto no *outcome* dos doentes[35].

Se é verdade que o elevado valor preditivo negativo da EVC justifica uma atitude conservadora nos doentes em que o resultado do exame é negativo[3,9,36] - como consta nos algoritmos de decisão aceites[2,16] -, a continuação da hemorragia pode justificar uma segunda EVC[3].

Tem havido cada vez mais doentes com anemia ferropénica referenciados para EVC. Mesmo quando adequadamente investigada, segundo protocolos rigorosos, 30% dos casos de anemia ferropénica permaneciam inexplicados[16,37]. A EVC tornou-se, assim, essencial no *workup* diagnóstico destes doentes[16,38], com uma relação custo-eficácia muito favorável[2,6,16].

Num estudo de 2010, com 138 doentes com anemia ferropénica, a EVC demonstrou acuidade diagnóstica de 66% e as intervenções terapêuticas que lhe sucederam conduziram à melhoria da anemia em 96% dos casos seguidos[22]. Na revisão que estes autores fazem, relatam-se acuidades de 32-77%, com influência relevante no outcome dos doentes. Um dos efeitos da introdução da EVC no estudo da anemia ferropénica foi permitir a identificação mais precoce de tumores do intestino delgado[38]. Importa, no entanto, seleccionar cuidadosamente estes doentes, dada a natureza frequentemente multifactorial da anemia.

Doença de Crohn

O número de exames pedidos por DC na nossa amostra cresceu ligeiramente ao longo dos anos, talvez expressão da falta de consenso quanto ao risco-benefício da EVC nesta indicação. Segundo os nossos resultados o risco parece baixo mas a "acuidade" do exame nos casos de suspeita de DC também. Este facto poderá ter resultado de uma selecção pouco criteriosa dos doentes, exigindo-se, eventualmente, critérios de selecção mais rigorosos já que a EVC demonstrou ser superior a outras modalidades no diagnóstico de DC do intestino delgado[2,24,25,39,40]

A EVC foi inicialmente usada na DC no pressuposto de ajudar a estabelecer o seu diagnóstico e avaliar a extensão e actividade da doença, nomeadamente a cicatrização da mucosa após tratamento[3,6]. Os achados têm sido integrados em scores de gravidade[41-43]. No entanto, dadas a baixa especificidade dos achados e a ausência de uma exame *gold-standard* na DC, paira a incerteza no diagnóstico e os *scores* servem apenas para *follow-up* de um doente específico[41,44].

Uma medida proposta para aumentar a especificidade dos achados tem sido suspender a toma de anti-inflamatórios não-esteróides 1-2 meses antes do exame[6,45,46]. No caso de o exame ser normal, e dado o elevado valor preditivo negativo da EVC na suspeita de DC, este exame afasta com bastante certeza o diagnóstico e evita tratamentos inúteis[23,47].

Duas outras questões importantes são que impacto têm os achados da EVC no tratamento da DC com envolvimento cólico e se isto justifica o risco de uma retenção?[2,6,48] A Organização Mundial de Endoscopia Digestiva (OMED) em associação com a Organização Europeia do Crohn e Colite (ECCO) procurou responder recentemente a estas questões[49].

Na DC conhecida só se justifica fazer a EVC se houver sintomas inexplicados ou factos inconclusivos no decurso da investigação da doença e, mesmo assim, se entendermos que os achados vão modificar o tratamento. Nesta perspectiva, a EVC pode ser útil na avaliação da cicatrização da mucosa e desta forma permitir eventual optimização terapêutica, como aconteceu em alguns dos doentes da nossa série. Já a substituição da ileo-colonoscopia pela EVC na avaliação pós-ressecção ileo-cecal na DC, não é tão consensual. O conhecimento da extensão proximal da doença, além da recidiva ileal, pode ser inconsequente do ponto de vista do tratamento (mas porventura não do prognóstico da doença)[2,3,41,49,50].

Na suspeita de DC têm-se procurado critérios de inclusão para melhorar a selecção dos doentes e, como tal, a "acuidade" diagnóstica do exame[2,3,49]. Esta poderá ser uma das razões da baixa taxa de detecção de lesões na nossa amostra (32%), quando outras séries relatam taxas entre 47-56%[1,14,51] e mesmo sensibilidade e acuidade diagnóstica superiores a 90%[51,52]. No limite, quando a indicação é apenas dor abdominal ou diarreia crónica, a utilidade da EVC é reconhecidamente menor[53].

Quanto ao risco de retenção, séries recentes apontam para ocorrências de 5-13% na DC conhecida[23,54] e 1-3% na suspeita de DC[1,54]. À semelhança de outras séries, relatamos um caso de retenção no grupo da suspeita de DC do intestino delgado e nenhum no grupo de doentes com DC conhecida, onde mais se procura excluir uma lesão estenosante. Em qualquer dos casos deverá ser sempre excluída a hipótese de doença estenosante, quer recorrendo à enterografia por TAC ou RMN ou ao sistema de patência *Agile*®[2,3,6,49]. Apesar disso, alguns autores sugerem haver alguma utilidade na retenção em casos de suspeita de subocclusão do intestino delgado com exames convencionais normais[3,41,55,56], o que aconteceu num dos casos de retenção que relatamos, cuja cirurgia foi "curativa", depois de vários anos de doença. Mas, nestes casos, o consentimento informado do doente é ainda mais importante que o habitual.

Para além da retenção, alguns autores têm encontrado maior percentagem de exames incompletos nesta indicação (37,5%)[15], resultado não reproduzido na nossa série.

Por tudo isto, recomendações recentes da OMED-ECCO propõem que, mesmo na suspeita de DC, a EDB pode bem ser uma forma de enteroscopia alternativa, sopesando a probabilidade do diagnóstico de DC antes do exame, a natureza e o local de uma lesão intestinal suspeita e a experiência do hospital[49]. Os que argumentam contra, sublinham a maior dificuldade da EDB nos doentes com DC e a maior percentagem de enteroscopias completas e não invasivas conseguidas pela EVC[23]. Ambas as técnicas parecem ter acuidades semelhantes e, caso a caso, uma poderá ser preferida ou então complementada pela outra[23]. Por fim, não temos experiência da utilização da EVC na doença inflamatória do intestino não classificada ou colite indeterminada. Apesar de "recomendável"[2,23,49], tem sido uma indicação muito discutível, por não parecer modificar a atitude terapêutica[41,57].

Outras indicações

A EVC pode ter algum papel no diagnóstico da doença celíaca, sobretudo quando os achados da endoscopia e a histologia são equívocos[23]. A EVC pode mostrar lesões mais evidentes a jusante do local das biopsias[58], que por vezes são normais apesar da serologia positiva, dada a natureza multifocal da atrofia duodenal. Se usada *ab initio*, a EVC poderia oferecer uma alternativa não invasiva de *follow-up* do doente, ainda que muito discutível[15]. Mas a situação em que a EVC se tem revelado mais útil na doença celíaca é na suspeita de complicações, por manifestações atípicas ou refractariedade à dieta sem glúten[2,3,6,23,59]. Qualquer alteração na EVC e/ou suspeita elevada de sprue refractário, deve obrigar a enteroscopia profunda com biopsias.

A EVC tem sido superior aos métodos convencionais no diagnóstico dos tumores do intestino delgado[24,25], com mais diagnósticos realizados em vida e mais cedo do que era habitual. Numa série europeia com 3031 EVC diagnosticaram-se 2,4% de tumores do intestino delgado[60], mas valores superiores, de 6-12%, têm sido encontrados em séries de doentes com HDO[23]. Os tumores começaram a ser diagnosticados na fase em que ulceram e sangram e não na fase em que as suas dimensões os tornam clinicamente manifestos, como acontecia antes, habitualmente já em estadios avançados[2,38]. Mas, infelizmente, sobretudo lesões únicas e/ou pequenas, podem ser facilmente

"perdidas" pela EVC[15,61,62], em 19% dos casos segundo alguns autores[15], e o diagnóstico diferencial entre abaulamentos e tumores continua difícil[2].
Ao contrário de outros grupos, nomeadamente portugueses[63], a nossa experiência é escassa no estadiamento e vigilância de poliposes intestinais, onde a EVC parece ter um papel importante[23].

3-Limitações e complicações

A EVC tem poucas contra-indicações, limitações e riscos. Deve ser evitada em crianças com menos de 2 anos, segundo a FDA[41], mas outras restrições ao seu uso, inicialmente, não se confirmaram. Não parece interferir com dispositivos cardíacos nem com a gravidez[6] e nem a RMN se revelou perigosa para um doente com uma cápsula retida num caso relatado recentemente[64]. Apesar disso, deve ser-se criterioso ao usar a EVC na gravidez e ao submeter estes doentes a RMN[3]. As dificuldades de deglutição e a gastroparésia deixaram de ser contra-indicações para EVC, agora que existem dispositivos que facilitam a colocação da cápsula com apoio endoscópico[3].

Duas limitações importantes da EVC são a preparação deficiente, a que já nos referimos antes, e a percentagem de exames incompletos. Esta parece oscilar, segundo séries mais recentes, entre 16,5-26%[1,14,15,18], embora tenha atingido 37,5% numa série de suspeita de DC[15], como antes referimos. Na nossa série este valor foi de apenas 10,4%, por limite da duração da bateria, e sem diferenças relevantes entre indicações. Mas importa identificar os factores que predispõem ao exame incompleto e formas de os contornar, quer aumentando a duração da bateria da cápsula quer recorrendo a pró-cinéticos e outras medidas.

Outra contra-indicação tem sido a presença de estenoses do intestino delgado, de forma a evitar a principal complicação da técnica: a retenção da cápsula. Esta tem-se verificado em 0,75-3%[1,14,15,65] dos casos nas indicações em geral, mas que pode atingir os 13% na DC conhecida[23]. Esta complicação pode ser minimizada com uma colheita cuidadosa da história clínica com identificação de factores de risco como história prévia de oclusão intestinal, cirurgia intestinal ou radioterapia abdominal[66], e através da realização prévia de enterografia por TAC ou RMN ou cápsula de patência *Agile®* nos casos suspeitos[3,14]. Mas, como já referimos, também pode ser uma opção terapêutica em casos selecionados. Nos doentes com suspeita de enteropatia rádica a utilização desta técnica, a ser realizada, deverá ser cautelosa devendo-se avaliar caso a caso devido ao elevado risco de retenção da cápsula[66], como foi exemplo num caso na nossa série.

Além da retenção e do risco, baixo mas real, de oclusão, foram descritas na literatura outras complicações raras da EVC, como a perfuração e a aspiração mas sem relatos de mortes relacionadas com estas[14].

CONCLUSÕES

A nossa série tem as limitações de um estudo retrospectivo e sem *follow-up* sistemático. No entanto, espelha a utilização da EVC na prática clínica, de um Centro Hospitalar, com o interesse de perceber as vantagens e as limitações da técnica e erros a corrigir de futuro.

Neste contexto, a EVC demonstrou ser um exame seguro e com elevada taxa de detecção de lesões, em particular nos doentes com HDO. Isto apesar dos critérios pouco rígidos de selecção dos doentes e predomínio da indicação da anemia ferropénica, onde têm sido relatadas "acuidades diagnósticas" mais baixas que na HDO manifesta.

Verificámos ainda haver uma elevada percentagem de lesões ao alcance do endoscópio, reforçando-se que deve haver um baixo limiar para repetir os exames endoscópicos convencionais antes de propor os doentes para EVC.

REFERÊNCIAS

1. Rondonotti E, Soncini M, Girelli C, *et al.* Small bowel capsule endoscopy in clinical practice: a multicenter 7-year survey. Eur J Gastroenterol Hepatol 2010;22: 1380-1386.
2. Mergener K, Ponchon T, Gralnek I, *et al.* Literature review and recommendations for clinical application of small-bowel capsule endoscopy, based on a panel discussion by international experts. Consensus statements for small-bowel capsule endoscopy, 2006/2007. Endoscopy 2007;39:895-909.
3. Sidhu R, Sanders DS, Morris AJ, *et al.* Guidelines on small bowel enteroscopy and capsule endoscopy in adults. Gut 2008;57:125-136.
4. Rokkas T, Papaxoinis K, Triantafyllou K, *et al.* Does purgative preparation influence the diagnostic yield of small bowel video capsule endoscopy? A meta-analysis. Am J Gastroenterol 2009;104:219-227.
5. Niv Y. Efficiency of bowel preparation for capsule endoscopy examination: a meta-analysis.World J Gastroenterol 2008;14:1313-1317.
6. Ladas SD, Triantafyllou K, Spada C, *et al.* European Society of Gastrointestinal Endoscopy (ESGE): recommendations (2009) on clinical use of video capsule endoscopy to investigate small-bowel, esophageal and colonic diseases. Endoscopy 2010;42:220-227.
7. Kantianis A, Karagiannis S, Liatsos C, *et al.* Comparison of two schemes of small bowel preparation for capsule endoscopy with plyethylene glycol: a prospective, randomized single-blind study. Eur J Gastroenterol Hepatol 2009;21:1140-1144.
8. Wu L, Cao Y, Liao C, *et al.* Systematic review and meta-analysis of randomized controlled trials of Simethicone for gastrointestinal endoscopic visibility. Scand J Gastroenterol 2011;46:227-235.
9. Enns R. Capsule endoscopy: in search of the ideal image [Ed]. Am J Gastroenterol 2008;103:83-85.
10. Wei W, Ge ZZ, Lu H, *et al.* Purgative bowel cleansing combined with simethicone improves capsule endoscopy imaging. Am J Gastroenterol 2008;103:77-82.

11. Pennazio M, Santucci R, Rondonotti E, *et al.* Outcome of patients with obscure gastrointestinal bleeding after capsule endoscopy: report of 100 consecutive cases. Gastroenterology 2004;126:643-653.
12. Rondonotti E, Herrerias JM, Pennazio M, *et al.* Complications, limitations, and failures of capsule endoscopy: a review of 733 cases. Gastrointest Endosc 2005;62:712-716.
13. Ben-Soussan E, Savoye G, Antonietti M, *et al.* Factors that affect gastric passage of video capsule. Gastrointest Endosc 2005;62:785-790.
14. Liao Z, Gao R, Xu C, *et al.* Indications and detection, completion, and retention rates of small-bowel capsule endoscopy: a systematic review. Gastrointest Endosc 2010;71:280-286.
15. Kav T, Bayraktar Y. Five years' experience with capsule endoscopy in a single center. World J Gastroenterol 2009;15:1934-1942.
16. Raju GS, Gerson L, Das A, *et al.* American Gastroenterological Association (AGA) Institute technical review on obscure gastrointestinal bleeding. Gastroenterology 2007;133:1697-1717.
17. Ell C, May A. Mid-gastrointestinal bleeding: capsule endoscopy and push-and-pull enteroscopy give rise to a new medical term [Ed]. Endoscopy 2006;38:73-75.
18. Carey EJ, Leighton JA, Heigh RI, *et al.* A single-center experience of 260 consecutive patients undergoing capsule endoscopy for obscure gastrointestinal bleeding. Am J Gastroenterol 2007;102:89-95.
19. van Turenhout ST, Jacobs MA, van Weyenberg SJ, *et al.* Diagnostic yield of capsule endoscopy in a tertiary hospital in patients with obscure gastrointestinal bleeding. J Gastrointestin Liver Dis 2010;19:141-145.
20. Liao Z, Gao R, Li F, *et al.* Fields of applications, diagnostic yields and findings of OMOM capsule endoscopy in 2400 chinese patients. World J Gastroenterol 2010;16:2669-2676.
21. Fisher L, Lee Krinsky M, Anderson MA, et al [ASGE Standards of Practice Committee]. The role of endoscopy in the management of obscure GI bleeding. Gastrointest Endosc 2010;72:471-479.
22. Riccioni ME, Urgesi R, Spada C, *et al.* Unexplained iron deficiency anaemia: is it worthwhile to perform capsule endoscopy? Dig Liver Dis 2010;42:560-566.
23. Leighton JA. The role of endoscopic imaging of the small bowel in clinical practice. Am J Gastroenterol 2011;106:27-36.
24. Marmo R, Rotondano G, Piscopo R, *et al.* Meta-analysis: capsule enteroscopy vs. conventional modalities in diagnosis of small bowel diseases. Aliment Pharmacol Ther 2005;22:595–604.
25. Triester SL, Leighton JA, Leontiadis GI, *et al.* A meta--analysis of the yield of capsule endoscopy compared to other diagnostic modalities in patients with obscure gastrointestinal bleeding. Am J Gastroenterol 2005;100:2407–2418.
26. Pasha SF, Leighton JA, Das A, *et al.* Double- balloon enteroscopy and capsule endoscopy have comparable diagnostic yield in small-bowel disease: a meta-analysis. Clin Gastroenterol Hepatol 2008;6:671-676.
27. Hartmann D, Schmidt H, Bolz G, *et al.* A prospective two-center study comparing wireless capsule endoscopy with intraoperative enteroscopy in patients with obscure GI bleeding. Gastrointest Endosc 2005;61:826-832.
28. Marmo R, Rotondano G, Rondonotti E, *et al.* Capsule enteroscopy vs other diagnostic procedures in diagnosing obscure gastrointestinal bleeding: a cost-effectiveness study. Eur J Gastroenterol Hepatol 2007;19:535-542.
29. Eliakim R. Video capsule endoscopy of the small bowel. Curr Opin Gastroenterol 2008;24:159-163.
30. Gay G, Delvaux M, Fassler I. Outcome of capsule endoscopy in determining indication and route for push-and-pull enteroscopy. Endoscopy 2006;38:49-58.
31. Pohl J, Blancas JM, Cave D, *et al.* Consensus report of the 2nd International Conference on double balloon endoscopy. Endoscopy 2008;40:156-60.
32. Kamal A. Double-balloon enteroscopy: ready for prime time? Gastrointest Endosc 2008;67:898-901.
33. Gerson L, Kamal A. Cost-effectiveness analysis of management strategies for obscure GI bleeding. Gastrointest Endosc 2008;68:920-936.
34. Monkemuller K, Neumann H, Meyer F, *et al.* A retrospective analysis of emergency double-balloon enteroscopy for small-bowel bleeding. Endoscopy 2009;41:715-717.
35. Saperas E, Dot J, Videla S, *et al.* Capsule endoscopy versus computed tomographic or standard angiography for the diagnosis of obscure gastrointestinal bleeding. Am J Gastroenterol 2007;102:731-737.
36. Lai LH, Wong GL, Chow DK, *et al.* Long-term follow-up of patients with obscure gastrointestinal bleeding after negative capsule endoscopy. Am J Gastroenterol 2006;101:1224–1228.
37. Rockey DC, Cello JP. Evaluation of the gastrointestinal tract in patients with iron-deficiency anaemia. N Engl J Med 1993;329:1691-1695.
38. Barkin J. Revisiting the concept of obscure digestive bleeding and iron deficiency anaemia [lecture]. 1st International Conference on Capsule Endoscopy and Double Balloon Endoscopy. Paris, 27th August 2010.
39. Triester SL, Leighton JA, Leontiadis GI, *et al.* A meta-analysis of the yield of capsule endoscopy compared to other diagnostic modalities in patients with non-stricturing small bowel Crohn's disease. Am J Gastroenterol 2006;101:954-964.
40. Dionisio PM, Gurudu SR, Leighton JA, *et al.* Capsule endoscopy has a significantly higher diagnostic yield in patients with suspected and established small-bowel Crohn's disease: a meta-analysis. Am J Gastroenterol. 2010;105:1240-1248.
41. Swaminath A, Legnani P, Kornbluth A. Video capsule endoscopy in inflammatory bowel disease: past, present, and future redux. Inflamm Bowel Dis 2010;16:1254-1262.
42. Gralnek IM, DeFranchis R, Seidman E, *et al.* Development of a capsule endoscopy scoring index for small bowel mucosal inflammatory change. Aliment Pharmacol Ther 2008;27:146-154.
43. Gal E, Geller A, Fraser G, *et al.* Assessment and validation of the new capsule endoscopy Crohn's disease activity index. Dig Dis Sci 2008;53:1933-1937.

44. Solem CA, Loftus EV Jr, Fletcher JG, *et al.* Small-bowel imaging in Crohn's disease: a prospective, blinded, 4-way comparison trial. Gastrointest Endosc 2008;68:255-266.
45. Graham DY, Opekun AR, Willingham FF, *et al.* Visible small-intestinal mucosal injury in chronic NSAID users. Clin Gastroenterol Hepatol 2005;3:55-59.
46. Waterman M, Eliakim R. Capsule enteroscopy of the small intestine. Abdom Imaging 2009;34:452-458.
47. Lewis BS, Eisen GM, Friedman S. A pooled analysis to evaluate results of capsule endoscopy trials. Endoscopy 2005;37:960-965. Erratum in: Endoscopy 2007;39:303.
48. Girelli CM, Porta P, Malacrida V, *et al.* Clinical outcome of patients examined by capsule endoscopy for suspected small bowel Crohn's disease. Dig Liv Dis 2007;39:148-154.
49. Bourreille A, Ignjatovic A, Aabakken L, *et al.* Role of small-bowel endoscopy in the management of patients with inflammatory bowel disease: an international OMED-ECCO consensus. Endoscopy 2009;41:618-637.
50. Pons Beltran V, Nos P, Bastida G, *et al.* Evaluation of postsurgical recurrence in Crohn's disease: a new indication for capsule endoscopy. Gastrointest Endosc 2007;66:533-540.
51. Figueiredo P, Almeida N, Lopes S, *et al.* Small-bowel capsule endoscopy in patients with suspected Crohn's disease - diagnostic value and complications. Diagn Ther Endosc 2010;2010.pii:101284
52. Jensen MD, Nathan T, Rafaelsen SR, *et al.* Diagnostic accuracy of capsule endoscopy for small bowel Crohn's disease is superior to that of MRI- or CT-enterography. Clin Gastroenterol Hepatol 2011; Epub ahead of print 2010 Nov 4.
53. Fry LC, Carey EJ, Shiff AD, *et al.* The yield of capsule endoscopy in patients with abdominal pain or diarrhea. Endoscopy 2006;38:498-502.
54. Cheifetz AS, Kornbluth AA, Legnani P, *et al.* The risk of retention of the capsule endoscopy in patients with known or suspected Crohn's disease. Am J Gastroenterol 2006;101:2218-2222.
55. Cheifetz AS, Lewis BS. Capsule endoscopy retention is it a complication? J Clin Gastroenterol 2006;40:688-691.
56. Baichi MM, Arifuddin RM, Mantry PS. What we have learned from 5 cases of permanent capsule retention. Gastrointest Endosc 2006;64:283-287.
57. Lopes S, Figueiredo P, Portela F, *et al.* Capsule endoscopy in inflammatory bowel disease type unclassified and indeterminate colitis serologically negative. Inflamm Bowel Dis 2010;16:1663-1668.
58. Muhammad A, Pitchumoni CS. Newly detected celiac disease by wireless capsule endoscopy in older adults with iron deficiency anemia. J Clin Gastroenterol 2008;42:980-983.
59. Culliford A, Daly J,Diamond B, *et al.* The value of wireless capsule endoscopy in patients with complicated celiac disease. Gastrointest Endosc 2005;62:55-61.
60. Rondonotti E, Pennazio M, Toth E, *et al.* Small-bowel neoplasms in patients undergoing video capsule endoscopy: a multicenter European study. Endoscopy 2008;40:488-495.
61. Moglia A, Menciassi A, Dario P, *et al.* Clinical update: endoscopy for small-bowel tumours. Lancet 2007; 370:114-116.
62. Chong AK, Chin BW, Meredith CG. Clinically significant small-bowel pathology identified by double-balloon enteroscopy but missed by capsule endoscopy. Gastrointest Endosc 2006;64:445-449.
63. Soares J, Lopes L, Vilas Boas G, *et al.* Wireless capsule endoscopy for evaluation of phenotypic expression of small-bowel polyps in patients with Peutz-Jeghers syndrome and in symptomatic first-degree relatives. Endoscopy 2004;36:1060-1066.
64. Berry PA, Srirajaskanthan R, Anderson SH. An urgent call to the magnetic resonance scanner: potential dangers of capsule endoscopy. Clin Gastroenterol Hepatol 2010;8:A26.
65. Barkin J, Friedman S. Wireless capsule endoscopy requiring surgical intervention: the world's experience. Am J Gastroenterol 2002;97:A907.
66. Lee NM, Eisen GM. 10 years of capsula endoscopy: an update. Expert Rev Gastroenterol Hepatol. 2010;4:503-512.